

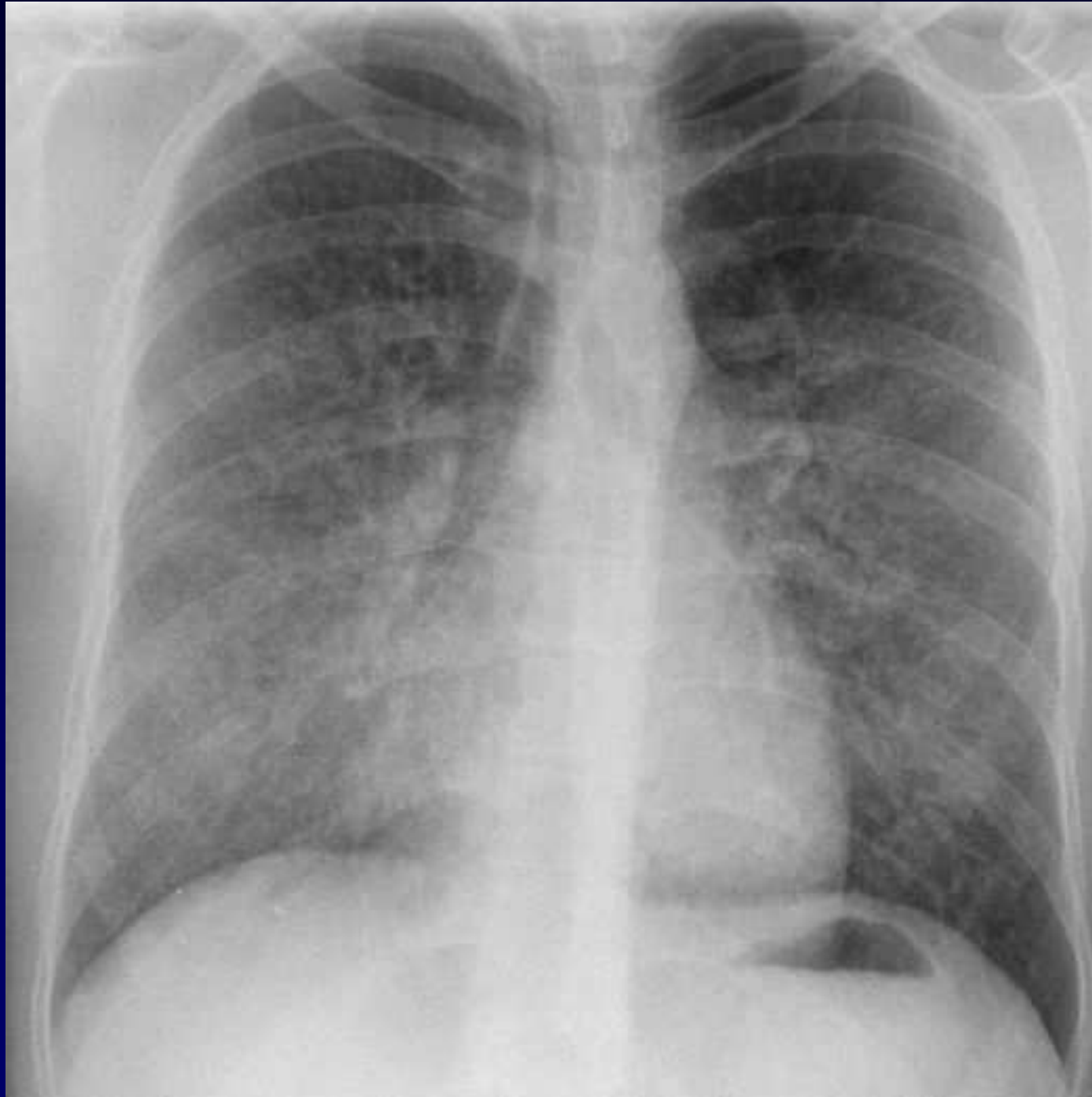
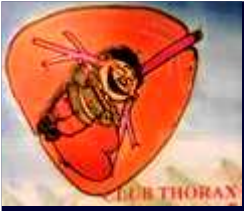
Dossier 14

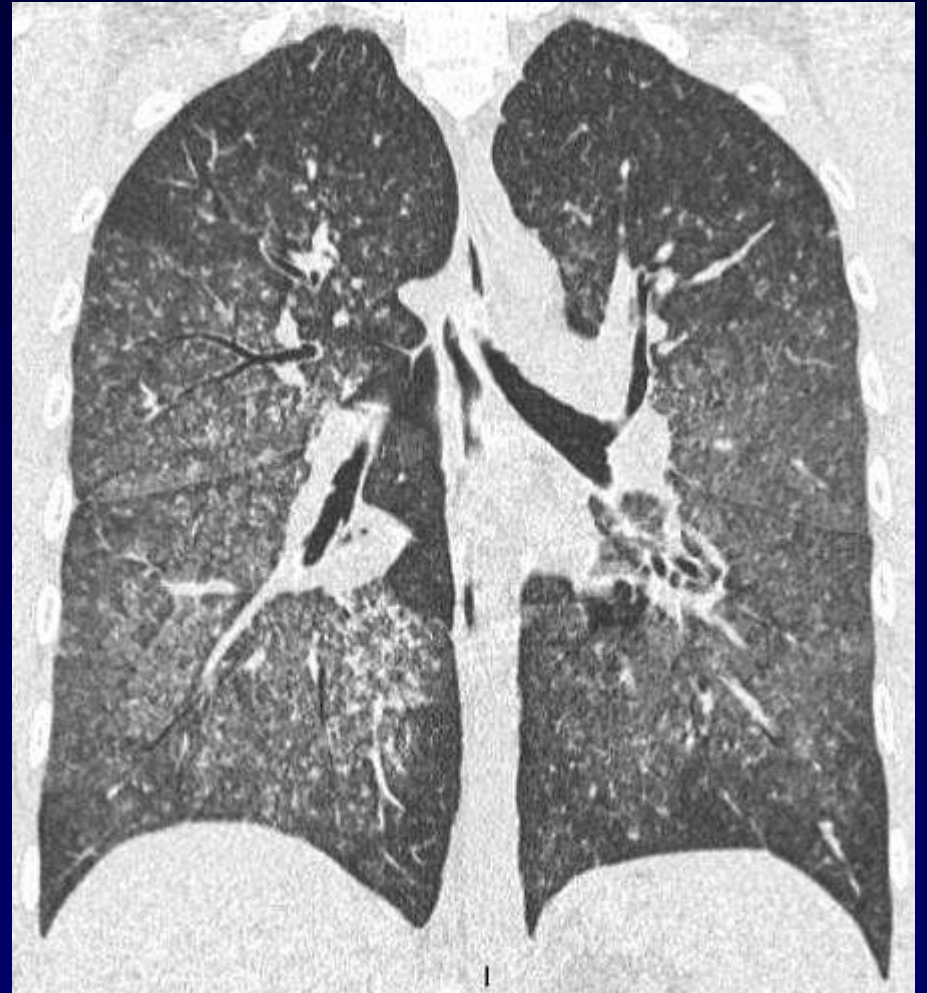
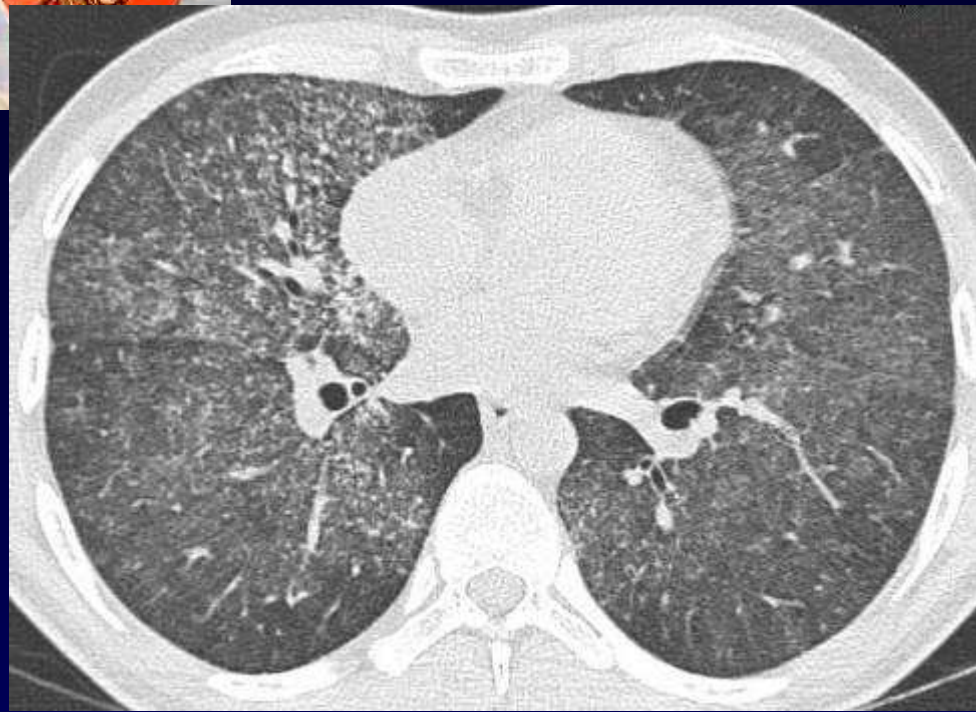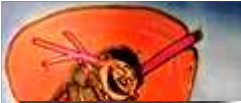**A. Khalil
MF Carette**

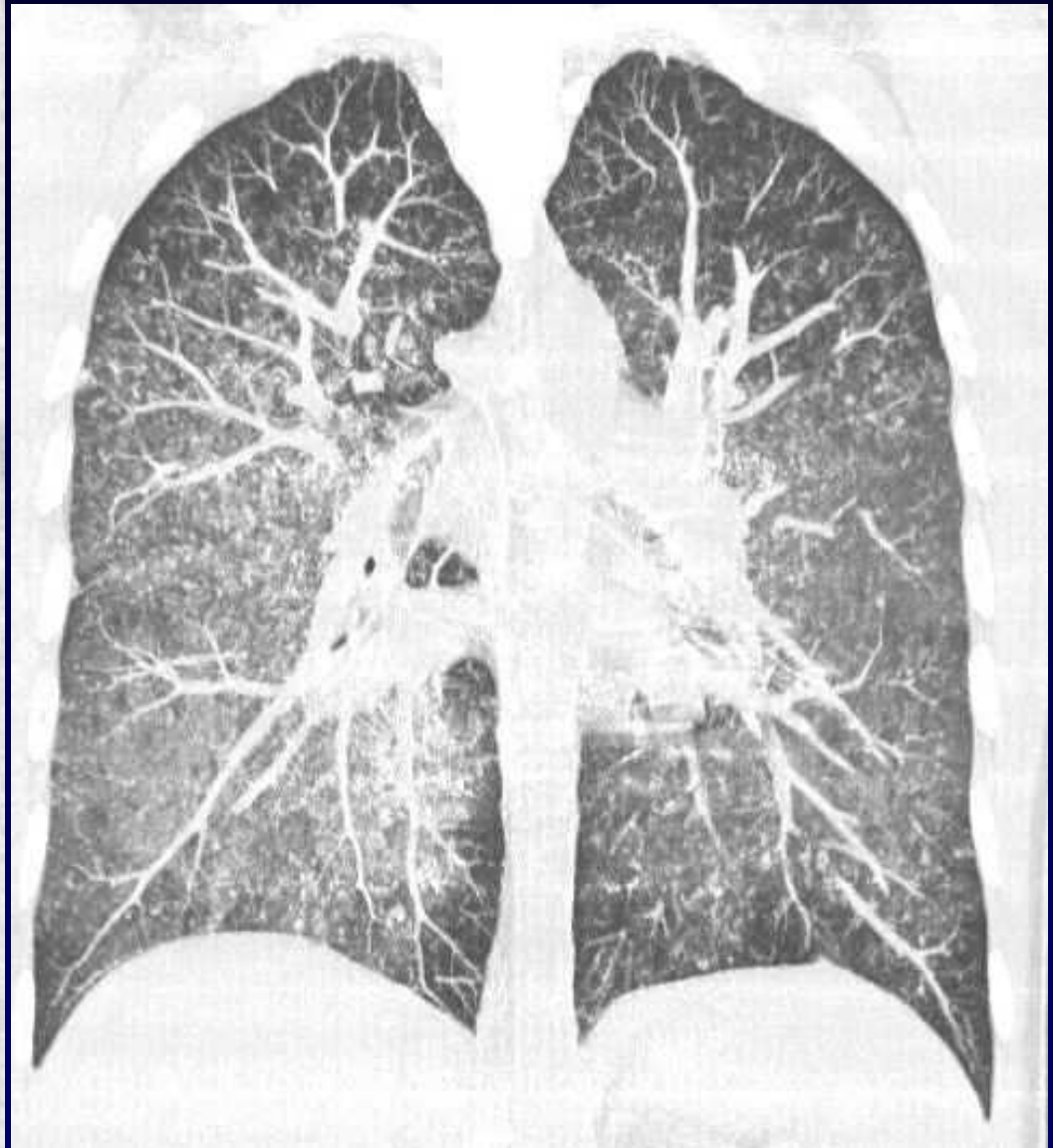
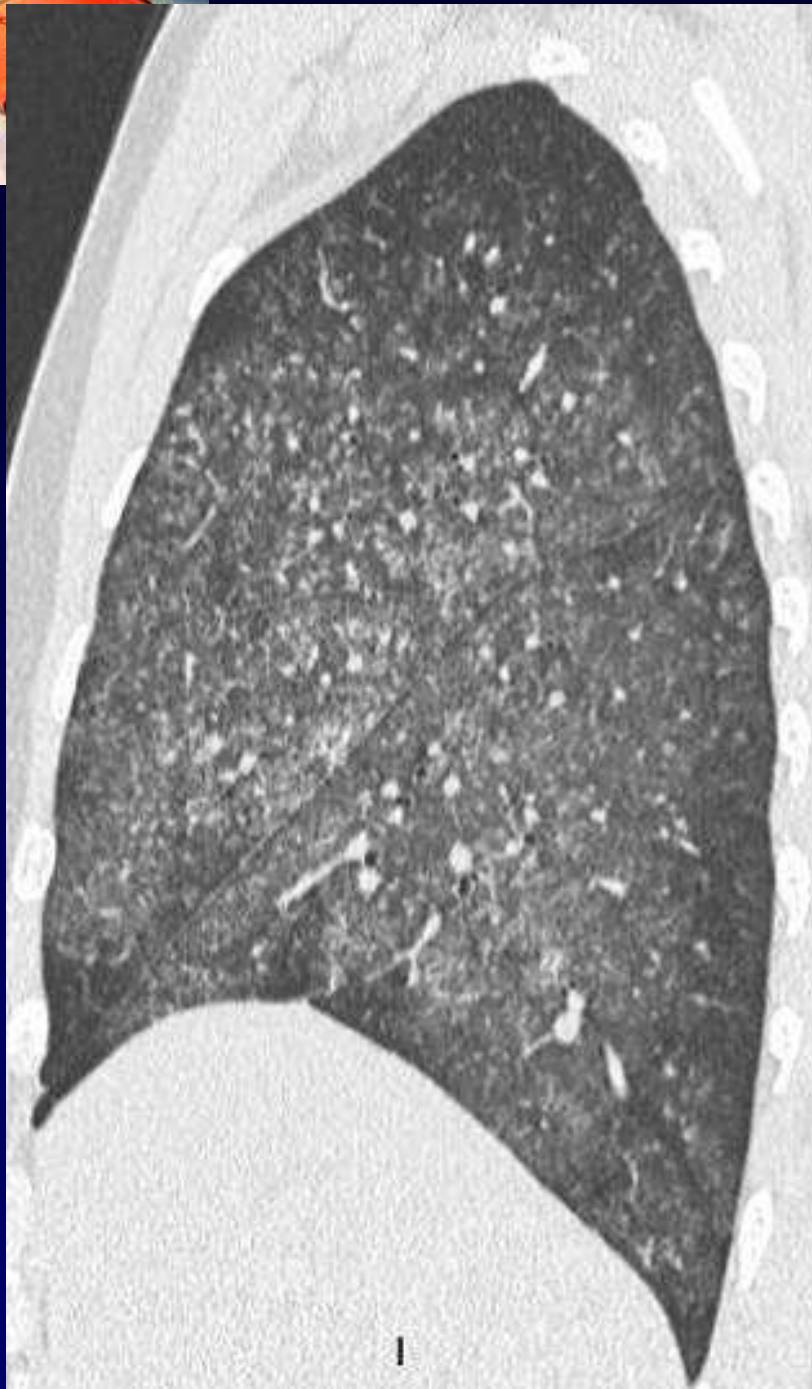
Homme de 22 ans

Fièvre 39° depuis 5 jours

Toux

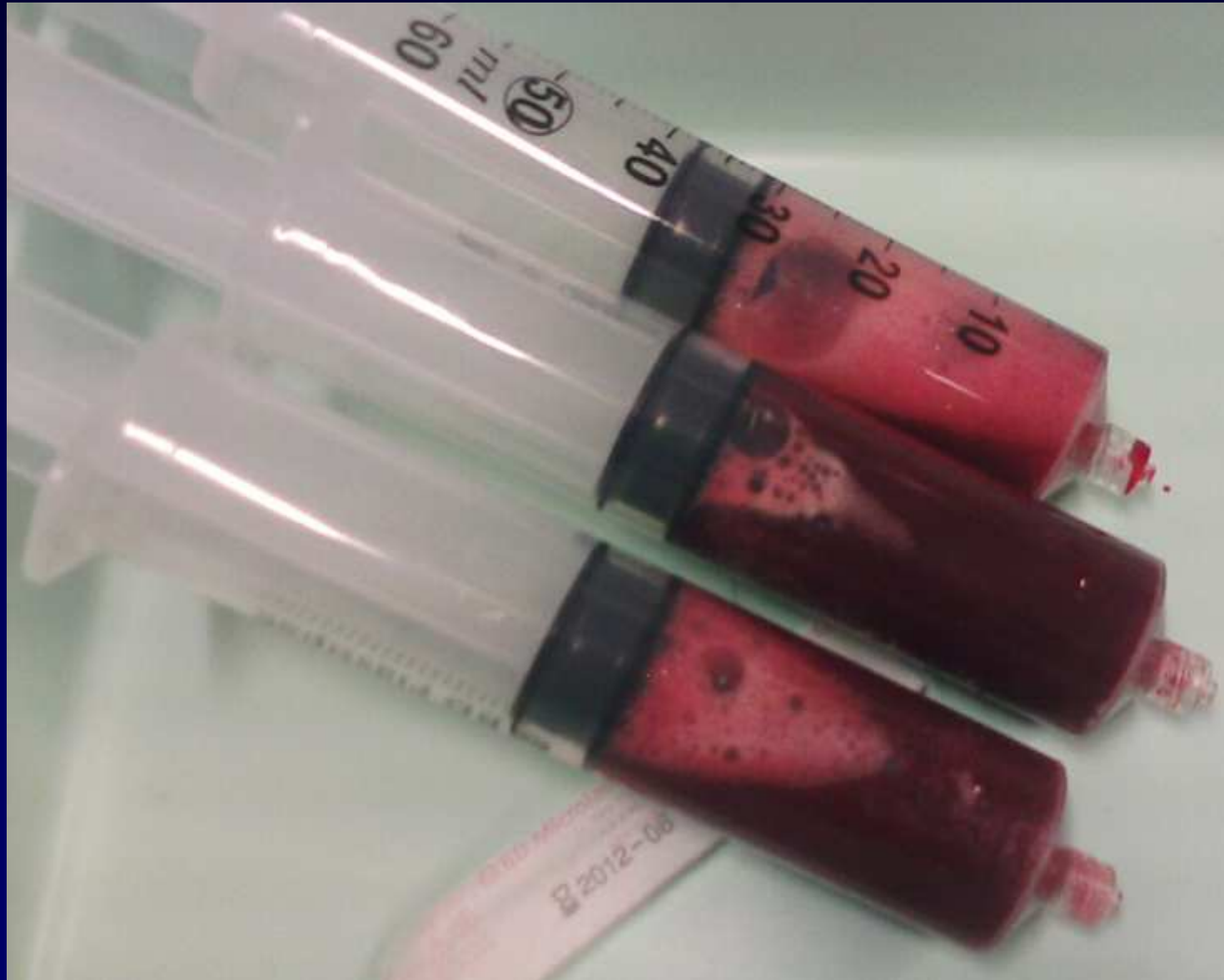


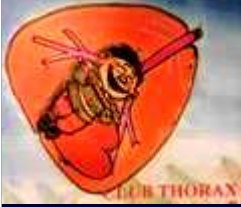




Liquide du lavage bronchiolo-alvéolaire





En plus le patient présentait:

Des hémoptysies de faible abondance

La **biologie** montrait :

Une insuffisance rénale

Une hématurie macroscopique.

Des Ac anti-membrane basal positifs dans le sang

Biopsie rénale: Glomérulonéphrite extramembraneuse avec des dépôts d'Ig G sur les membranes basales des glomérules.



Diagnostic ?



Diagnostic

Syndrome de Goodpasture

Codage: Poumon - Inflammatoire